Enciclopedia Médico-Quirúrgica – E – 20-758-A-10 (2004)

Intubación: indicaciones, técnica, vigilancia y complicaciones

L. Vazel
G. Potard
C. Martins-Carvalho
M. Le Guyader
N. Marchadour
R. Marianowski

Resumen. – *La intubación traqueal es el método de elección para el aislamiento y la protección de las vías respiratorias superiores, así como para asegurar la ventilación. Se trata de una maniobra corriente y sencilla para los equipos anestésicos entrenados. La laringoscopia es la técnica básica de la intubación traqueal. Se han presentado modernos dispositivos que permiten la ventilación y/o la intubación. Los resultados preliminares son interesantes e incluso muy prometedores, por lo que podrían conducir a la modificación de las recomendaciones de la conferencia de expertos, introduciéndolos en los algoritmos de intervención.*

© 2004 Elsevier SAS, París. Todos los derechos reservados.

Palabras clave: *Sonda de intubación; Laringoscopio; Mandriles de intubación; Mascarilla laríngea; Tubo laríngeo; Intubación difícil*

Introducción

La intubación traqueal se define como el cateterismo de la tráquea, a través de la glotis, mediante un tubo que queda accesible a nivel de la boca o de los orificios nasales según la vía de introducción elegida.

Se trata de una maniobra corriente, generalmente fácil y rápida, que a menudo es indispensable en anestesia y reanimación de urgencia; que permite mantener la permeabilidad y la hermeticidad de las vías respiratorias superiores y controlar la ventilación y la hematosis.

La intubación puede resultar difícil en determinadas circunstancias patológicas congénitas o adquiridas que conviene identificar previamente para adaptar el material y elegir el mejor protocolo posible.

Se han descrito nuevas técnicas para la intubación difícil que parecen prometedoras a la vista de los primeros estudios publicados.

Reseña histórica [15]

Las intubaciones experimentales en animales son antiguas: Brassalva y Vesale describieron la técnica en el cordero en 1542.

En el siglo xviii comenzaron a practicarse las primeras intubaciones traqueales en el hombre, utilizando tubos metálicos como los descritos en el tratado de Mushin. Las intubaciones consistían en la retirada de obstáculos laríngeos y la ventilación.

Esta técnica se abandonó rápidamente tras la publicación por Leroy en 1827 de un neumotórax sofocante gravísimo. Fue recuperada por Bichat y posteriormente por Mac Ewen en 1880 y O'Dwyer en 1887, practicándose con éxito para el tratamiento de las obstrucciones laríngeas de la difteria.

Hasta entonces, la intubación traqueal se realizaba a ciegas. El perfeccionamiento de la laringoscopia directa por Kirstein en 1896 y Jackson en 1911 permitió la intubación nasal bajo control directo; Magill y Rowbotham preconizaron la intubación para administrar la anestesia.

La técnica se perfeccionó durante la primera guerra mundial en el ámbito de la traumatología facial con la utilización de sondas de goma.

A partir de la década de 1950, la American society for testing materials definió las características de los tubos y del balón.

Gracias a las mejoras técnicas (visualización directa mediante laringoscopios cada vez más sofisticados, sondas de materiales más adaptables y mejor tolerados, utilización de diversas mascarillas laríngeas), la intubación dispone de nuevos y prometedores instrumentos.

Indicaciones

Las indicaciones son:

– la protección de las vías respiratorias inferiores y del parénquima pulmonar contra el riesgo de aspiración;

– el tratamiento de la obstrucción de las vías respiratorias superiores;

L. Vazel
Adresse e-mail: laurent.vazel@free.fr
G. Potard, C. Martins-Carvalho, M. Le Guyader, N. Marchadour, R. Marianowski : *Service ORL, CHU Morvan, 5, avenue Foch, 29200 Brest, France.*

– la aspiración traqueobronquial en los pacientes que no pueden asegurar el drenaje correcto de su árbol traqueobronquial (secreciones abundantes, tos ineficaz) con riesgo de atelectasia;

– la ventilación mecánica en el paciente en insuficiencia respiratoria aguda o en situación de riesgo vital.

La intubación está indicada ante cualquier situación responsable de síndrome de asfixia o de obstrucción broncopulmonar importante. El examen clínico debe buscar signos de insuficiencia respiratoria aguda como tiraje, cianosis, aleteo nasal, palidez y sudoración. De este modo, una PaO_2 inferior a 45 mmHg (6 kPa) en atmósfera enriquecida en O_2 (60%) y una $PaCO_2$ superior a 65 mmHg (8 kPa) constituyen habitualmente indicaciones tributarias de anestesia-reanimación [15].

La intubación siempre supone un acto médico de alto riesgo. Habitualmente tiene carácter urgente, lo que complica aún más una situación clínica dominada por la presencia de dificultad respiratoria, hemodinámica inestable y plenitud gástrica. Cualquier actuación técnica incorrecta puede complicar aún más la situación. Solamente el estado de muerte aparente justifica la intubación sin preparación. En el resto de los casos, esta preparación facilita la actuación técnica y disminuye la frecuencia de complicaciones.

Cuando se prevé una intubación de larga duración, puede indicarse la traqueotomía con objeto de evitar las complicaciones debidas a la presencia de la sonda en las fosas nasales, las cavidades bucales y el conducto faringolaríngeo. Se han publicado diversos estudios contradictorios que pretenden determinar cuál es el momento más adecuado para traqueotomizar a un paciente cuando se prevé una intubación prolongada. Para la mayoría de los equipos, la traqueotomía se realiza preferentemente antes, o si no después, de la 2.ª y 3.ª semanas de intubación. La actuación durante este período crítico puede ser responsable de alteraciones inflamatorias cuya patogenia resulta mal conocida.

Intubación traqueal simple [7, 17]

La intubación traqueal permite cateterizar la tráquea a través de la glotis con un tubo que queda accesible a nivel de la boca o de los orificios nasales, según la vía de introducción elegida.

Es una maniobra corriente, por lo general fácil y rápida, a menudo indispensable en anestesia y reanimación de urgencia, que permite:

– asegurar la permeabilidad de las vías respiratorias superiores;

– proteger las vías respiratorias de la aspiración de secreciones digestivas;

– la ventilación controlada en una tráquea hermética;

– facilitar la aspiración de las secreciones traqueobronquiales.

MATERIAL

Hojas de laringoscopio

El laringoscopio estándar rígido incluye una hoja desmontable y un mango que contiene la fuente de luz. Las hojas estándar poseen un reborde para rechazar lateralmente la lengua y un lado abierto para visualizar la laringe, pudiendo ser desechables. Existen diferentes tamaños que se numeran en orden creciente: la talla 3 es la que se utiliza más a menudo en el adulto, reservándose la hoja 4 para los casos difíciles o poco habituales (obeso, mandíbula y cuello largos). El sistema de iluminación puede consistir en una bombilla atornillada o en un haz de fibras ópticas que transmiten la luz a partir de una fuente contenida en el mango. El contacto es más fiable, la limpieza más fácil y la intensidad luminosa superior. Existen nuevas hojas que permiten separar el haz de fibras ópticas de la porción metálica para facilitar su mantenimiento.



Figura 1 *Hoja recta de Miller.*

Existen varios tipos de hoja. La más utilizada es la hoja curva introducida por Macintosh: posee una curvatura uniforme con una aleta a la izquierda y existe una versión simétrica para personas zurdas. Dentro de las hojas rectas, la de Miller es la más utilizada (Fig. 1): su extremo está afilado y levantado hacia arriba, la bombilla puede estar en la espátula o a nivel del reborde y la hoja puede estar a la derecha o a la izquierda.

La hoja recta es especialmente útil cuando la abertura bucal está limitada (incisivos prominentes), cuando la laringe es anterior o cuando la distancia tiromentoniana es corta. Sin embargo, la hoja curva puede resultar interesante cuando se necesita mayor espacio para utilizar determinados instrumentos (pinza de Magill, cambio de sonda endotraqueal, etc.). Finalmente, después de realizar un primer intento con la hoja curva, está indicado emplear la hoja recta en la segunda laringoscopia cuando la epiglotis es larga y caída hacia atrás de forma que impide la correcta visualización de la laringe.

Sondas de intubación

En la práctica, las sondas de intubación que se utilizan habitualmente son de policloruro de vinilo (PVC), con un balón de baja presión y gran volumen. La flexibilidad del PVC se adapta a la intubación traqueal. También posee otras propiedades importantes: ligero aumento de la flexibilidad entre 20 y 40º, impermeabilidad a los gases anestésicos y superficies muy lisas. El único inconveniente radica en que la sonda se puede volver más rígida por la exposición prolongada a las secreciones o a la lidocaína.

La silicona es un polímero sintético que aporta varias ventajas como su gran termoestabilidad, una combustión difícil y una muy buena biocompatibilidad. Por ello se utiliza en la composición de algunas sondas (en concreto, en la de las denominadas «reforzadas») aunque resulta más cara que el PVC. El material de la sonda debe estar desprovisto de propiedades tóxicas o irritantes. En la pared de la sonda se incluye una línea de material radiopaco para ayudar a su colocación.

Habitualmente, la utilización clínica de la sonda se encuentra condicionada por el diámetro interno, que es el

factor que limita el flujo aéreo. El diámetro exterior de la sonda depende de su diámetro interno y del grosor de la pared, que varía según los fabricantes. El diámetro externo está limitado por el grado de abertura de la glotis y del anillo cricoideo. Las sondas poseen un radio de curvatura comprendido entre 12 y 16 cm y su extremo distal termina en bisel, con la abertura hacia la izquierda. En algunas sondas, existe un orificio lateral denominado ojo de Murphy, que está ideado para que permitir el paso de los gases si la luz se encuentra obstruida a nivel del bisel. Las sondas de PVC son desechables y se suministran esterilizadas.

La elección del tamaño de la sonda de intubación tiene en cuenta varios factores: traumatismo si la sonda es demasiado grande o fuga y aumento de las resistencias en caso de que sea demasiado pequeña. Por otra parte, la introducción de una sonda de pequeño diámetro resulta más fácil. De hecho, no existe ningún sistema satisfactorio que rija la elección de la sonda: se recomienda como ideal la de 7,5 mm en la mujer y la de 8,5 mm en el hombre. No obstante, con el fin de limitar el riesgo de complicaciones posteriores a la extubación, en la intubación oral se utilizan sondas de 7-7,5 mm en la mujer y de 7,5-8 mm en el hombre; mientras que en la intubación nasal se emplean respectivamente de 6,5-7 mm y de 7-7,5 mm.

Existen otros tipos de sonda de intubación endotraqueal:

– las sondas preformadas: existen dos versiones, oral y nasal, siendo opuestos su radios de curvatura. El objetivo consiste en alejar la sonda y el manguito anillado del campo operatorio. Disponen de una marca rectangular para indicar la posición correcta, que debe situarse a nivel de las arcadas dentales (o del orificio nasal), teniendo en cuenta que se ha previsto para la población media. Son más fáciles de fijar, pero presentan resistencias más elevadas en relación con las sondas estándar del mismo tamaño;

– las sondas reforzadas: la sonda se encuentra reforzada por una espiral metálica para reducir el riesgo de aplastamiento o acodamiento. Se pueden utilizar para intervenciones de la cabeza, del cuello o de neurocirugía. Son muy útiles en casos en los que el tubo se puede doblar o comprimir, ya que permite alejar el circuito ventilatorio del campo operatorio;

– las sondas endobronquiales de doble luz, que están constituidas por dos tubos yuxtapuestos: uno se denomina tubo traqueal y termina a nivel de la tráquea, por encima de la carina, y el otro termina en el bronquio principal apropiado, por lo que se denomina tubo bronquial. Son de PVC, desechables, y se comercializan con mandril y conectores. Permiten asegurar la ventilación separada de los dos pulmones o la ventilación de un solo pulmón. Existen sondas derechas e izquierdas. La diferencia es el ángulo que existe entre la porción distal del tubo y la porción traqueal. Algunas están provistas de un espolón para evitar su desplazamiento secundario, pero son más difíciles de colocar. Los tamaños varían desde 35 hasta 41 F (habitualmente 41 F en el hombre y 39 F en la mujer). La profundidad de inserción media es de 29 cm para un paciente de 170 cm, sea hombre o mujer. Esta profundidad varía 1 cm por cada aumento de 10 cm en la talla. Si se utiliza un bloqueador bronquial se puede aislar un lóbulo o un pulmón entero; el pulmón contralateral y el resto del parénquima homolateral no aislados se ventilan por medio de una sonda endotraqueal tradicional. El único bloqueador bronquial comercializado que existe es de PVC, presenta mayor diámetro externo que las sondas tradicionales de la misma talla y está disponible hasta el número 6.

■ *Material complementario*

Está constituido por:

– abrebocas, calzabocas y cánula de Guedel o de Mayo;

– material de ventilación manual con conectores adaptados y fuente de oxígeno;

– aspirador bucofaríngeo y sondas de aspiración traqueal estériles de diferentes calibres;

– pinza de Magill adaptada a la edad del paciente para facilitar la introducción de la sonda de intubación;

– lubrificantes para la sonda (gel anestésico o de silicona);

– material para fijar la sonda (esparadrapo, cinta, etc.);

– estetoscopio para controlar la auscultación en los dos campos pulmonares;

– mandril semirrígido que puede utilizarse para la introducción de la sonda;

– broncoscopio rígido que siempre se debe tener a mano y en condiciones de utilización inmediata por si es preciso reventilar al paciente para restablecer la hematosis correcta, evitando así la traqueotomía que, de todas formas, siempre debe estar preparada.

PREPARACIÓN DEL PACIENTE

El objetivo de esta preparación consiste en anticiparse a cualquier problema, evitando así tener que resolverlo en una situación de pánico:

– efectuar una consulta de anestesia que verifique la ausencia de criterios de intubación difícil;

– comprobar la dentición del paciente (prótesis que se deben retirar, dientes sobre soportes, dientes inestables);

– hablar con el paciente y explicarle, si es preciso, determinadas actuaciones que se llevarán a cabo a su alrededor antes de la inducción;

– preoxigenar al paciente al menos 3 minutos en oxígeno puro;

– valorar la posibilidad de ventilar al paciente con mascarilla.

MONITORIZACIÓN DE BASE

La monitorización de base es:

– clínica;

– cardíaca con un osciloscopio;

– de la presión arterial;

– de la saturación (oximetría pulsátil);

– de la capnografía;

– de los gases (O_2, NO_2, agentes halogenados);

– de la temperatura, sobre todo en los niños.

TÉCNICA

■ *Intubación orotraqueal bajo laringoscopia directa*

La posición de la cabeza del paciente en hiperextensión, inicialmente descrita por Jackson, debe favorecer la exploración laringoscópica.

Técnica en el adulto

El mango del laringoscopio se sostiene con la mano izquierda (para el diestro) y la mano derecha separa los labios, siendo muy recomendable la utilización de un protector dental. La hoja curva (menos traumatizante y menos reflexógena) se introduce por la derecha, rechazando la lengua hacia la izquierda. Progresa por el centro utilizando la úvula como referencia.

Cuando se localiza la epiglotis, se desliza el extremo de la hoja por el repliegue glosoepiglótico y se levanta entonces el laringoscopio, sin hacer palanca (lo que supondría apoyarse en los incisivos superiores), abriendo el triángulo glótico.

Se introduce la sonda de intubación a través de la comisura labial derecha en la inspiración, si es necesario con ayuda de un mandril que se retira cuando se franquea el plano glótico.

El tubo se coloca de manera que su extremo distal quede a una distancia media de las cuerdas vocales y de la carina. A continuación, se infla el balón hasta conseguir la presión suficiente para asegurar la hermeticidad. Se fija entonces la sonda y se evita que el paciente la muerda introduciendo una cánula de Guedel.

Es preciso controlar inmediatamente:

– el murmullo vesicular, que debe ser simétrico para descartar una intubación selectiva;

– los signos clínicos: cianosis, sudoración y oxigenación periférica así como los datos paraclínicos: volumen corriente con la espirometría, saturación con el oxímetro y capnografía.

Técnica en el niño pequeño

Las peculiaridades anatómicas de la laringe, que es más anterior, más alta y más flácida, requieren la utilización de una hoja recta para cargar la epiglotis. La cabeza debe estar en ligera hiperextensión *(sniffing position)* (posición de inhalación); en el recién nacido, un ayudante mantiene la cabeza. El calibre de la sonda depende del peso y de la talla del niño. Las sondas con balón deben prohibirse en el niño muy pequeño debido a la fragilidad de las paredes traqueales, indicándose solamente su empleo en reanimación o circuito cerrado en anestesia.

INTUBACIÓN NASOTRAQUEAL

Se utiliza en cirugía otorrinolaringológica (ORL) o estomatológica y en casos de intubación prolongada o difícil. Es preciso utilizar un tubo lubrificado, que se introduce a través de la fosa nasal más permeable, con el bisel orientado hacia el tabique. El cateterismo de la glotis se lleva a cabo bajo visión directa con ayuda de la pinza de Magill. Debe realizarse siempre con suavidad. Su fijación nasal es fácil.

Vigilancia

La intubación orotraqueal o nasotraqueal modifica la fisiología ventilatoria. El paciente intubado necesita vigilancia constante, por lo que debe ser atendido en una unidad de cuidados intensivos. La colocación de una sonda de intubación induce la desecación del moco y la retención de las secreciones bronquiales por la falta de humidificación, de calentamiento y la interrupción de la actividad ciliar.

Se modifica la resistencia tisular a la infección; a lo que se añade la existencia de un cuerpo extraño, aumentando todavía más el riesgo de infección.

La propia mecánica respiratoria se altera: al abolirse el reflejo tusígeno aumenta la acumulación de secreciones bronquiales; la pérdida de la presión positiva espiratoria fisiológica, que evita el colapso alveolar, agrava la hipoxemia preexistente.

Resulta indispensable la vigilancia constante del paciente, que comprende:

– fisioterapia (postura, *clapping* [palmeteo], aspiraciones);

– aspiraciones estériles, breves y no traumáticas;

– humidificación y calentamiento del aire o de los gases respirados;

– controlar la correcta posición de la sonda, que se debe fijar;

– desinfección de las cavidades orales y nasales;

– el paciente debe mantenerse en ligera posición proclive para disminuir el riesgo de reflujo gastroesofágico.

Intubación difícil [1, 2, 3, 16]

La intubación orotraqueal constituye una actuación corriente para el anestesista-reanimador. Por lo general, se realiza fácilmente gracias a un material simple y a una posición estandarizada. Se debe investigar la posibilidad de que se trate de una intubación difícil (ID) (aunque sea infrecuente) mediante un examen preanestésico orientado sistemáticamente a su detección. La intubación traqueal debe ocupar un lugar importante en la docencia del médico durante el período de especialización así como en la formación continuada. Aunque el anestesista no pueda dominar todas las técnicas descritas en caso de ID, siempre debe ser capaz de asegurar una oxigenación eficaz.

DETECCIÓN DE LA INTUBACIÓN DIFÍCIL [8, 12, 13]

Se considera que una intubación es difícil para un anestesista experimentado cuando requiere más de diez minutos y/o más de dos laringoscopias, en la posición modificada de Jackson (Fig. 2), con o sin compresión laríngea (maniobra de Sellick).

Una laringoscopia difícil se define por la ausencia de visión de la hendidura glótica (estadios III y IV de Cormack y Lehane [Fig. 3]).

Esta detección debe hacerse de forma sistemática en cualquier consulta preanestésica mediante el interrogatorio y el examen clínico, incluso si se programa una anestesia locorregional. Los resultados deben recopilarse por escrito indicando las pruebas utilizadas. Durante el interrogatorio se concretan las condiciones en las que se han desarrollado las anestesias anteriores y se investiga sobre la existencia de lesiones dentales y/o gingivales. También se buscan antecedentes y signos de obesidad mórbida, afección reumática, diabetes, disnea, alteraciones del sueño, intubación prolongada o traqueotomía y de traumatismos maxilofaciales.

La exploración se realiza en cuatro tiempos, de frente y de perfil, primero con la boca cerrada y después abierta:

– tiempo 1, de frente, con la boca cerrada, para buscar una asimetría mandibular, cicatrices faciales y/o cervicales, bocio o cuello corto;

– tiempo 2, de frente, con la boca abierta, para asegurarse de la inclinación de los incisivos superiores, la existencia de dientes ausentes o frágiles y la posibilidad de subluxación

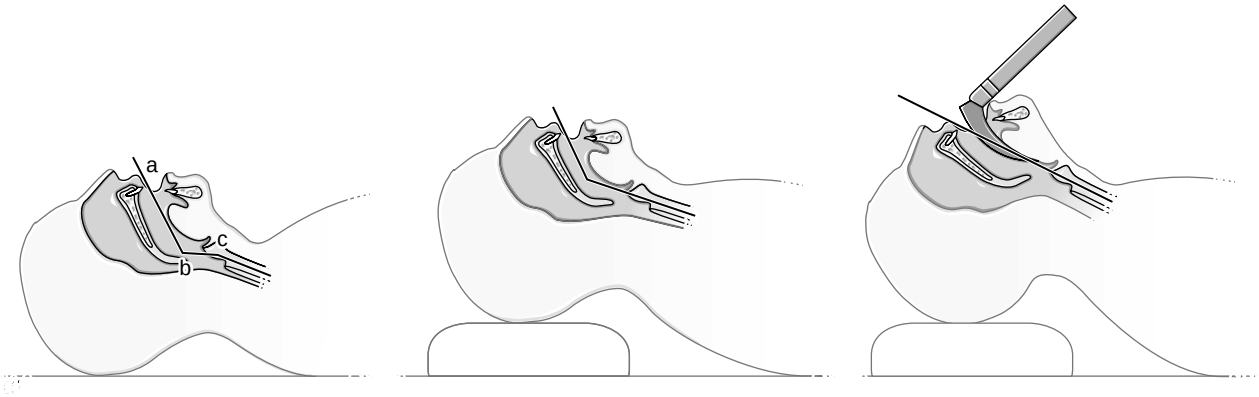

Figura 2 *Posición modificada de Jackson. La posición de la cabeza, la colocación de un cojín debajo del occipucio y el laringoscopio permiten alinear los tres ejes (a: eje bucal; b: eje faríngeo; c: eje laríngeo) y visualizar la glotis.*

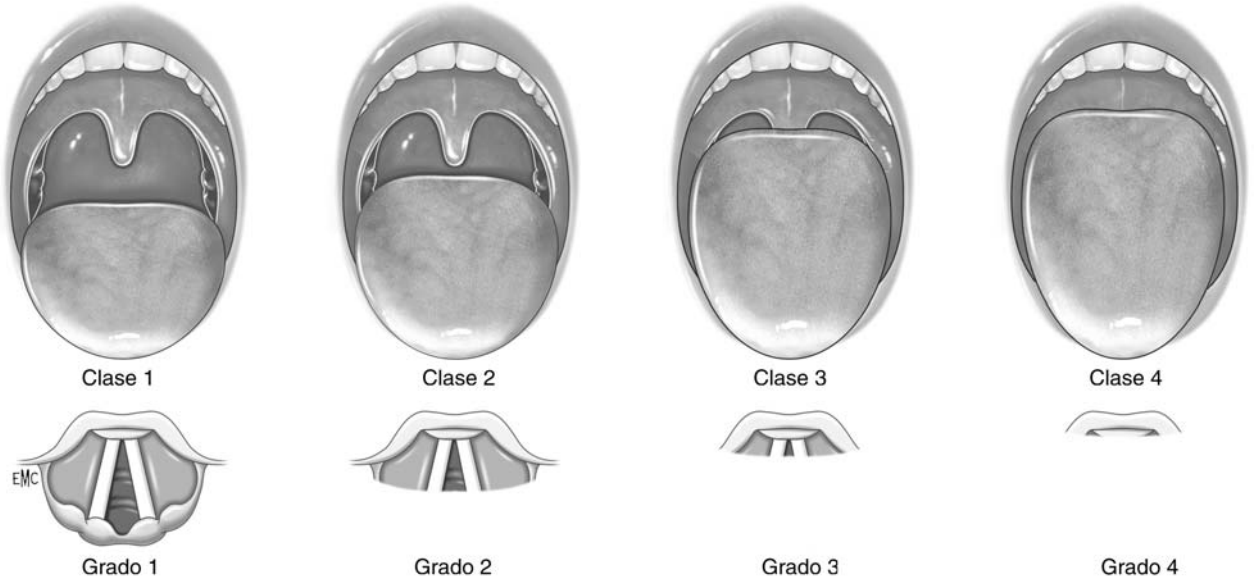

Figura 3 *Clases de Mallampati (arriba) y grados de Cormack (abajo): Clase 1: toda la úvula y las celdas amigdalinas son visibles; clase 2: la úvula es parcialmente visible; clase 3: el paladar membranoso es visible; clase 4: solamente es visible el paladar óseo; grado 1: se ve toda la hendidura glótica; grado 2: sólo se ve la porción anterior de la glotis; grado 3: sólo es visible la epiglotis; grado 4: la epiglotis no es visible.*

anteroposterior de la mandíbula. A continuación se abre la boca al máximo para evaluar la distancia interdental y las clases de Mallampati (Fig. 3). Estas maniobras se llevan a cabo con el paciente sentado, con la mirada horizontal, sin fonación;

– tiempo 3, de perfil, con la mirada horizontal, para buscar retrognatia y medir la distancia entre el mentón y el hueso hioides;

– tiempo 4, de perfil, con la cabeza en extensión máxima, para medir la distancia entre el mentón y el cartílago tiroides.

De forma sistemática, se debe medir la abertura de la boca, evaluar la clase de Mallampati y medir la distancia tiromentoniana. Existen motivos para prever una ID en un adulto si presenta uno de los siguientes criterios: abertura de la boca inferior a 35 mm, clase de Mallampati superior a 2 y distancia tiromentoniana inferior a 65 mm.

Los siguientes datos se deben considerar como causas de intubación imposible por vía orotraqueal: abertura de la boca inferior a 20 mm, columna vertebral bloqueada en flexión, dismorfia facial grave del niño o antecedentes de fracaso de una intubación previa por vía orotraqueal.

IMPORTANCIA DE LAS TÉCNICAS DE IMAGEN EN EL DIAGNÓSTICO DE LA INTUBACIÓN DIFÍCIL

Para la detección sistemática de la ID no son necesarios los estudios con técnicas de diagnóstico por imagen. Pero sin embargo, pueden serlo, en función del contexto clínico, para especificar las anomalías anatómicas, pudiendo incluso llegar a modificar la conducta anestésica. Se deben practicar dos proyecciones radiológicas: una con la boca cerrada, con la mirada horizontal, y la otra con la boca abierta en posición de intubación (Fig. 4). Cuando estas exploraciones se han practicado con propósitos diferentes a la detección de la ID, debe informarse al anestesista.

TÉCNICAS PARA LA INTUBACIÓN DIFÍCIL A CIEGAS

■ *Intubación sobre guía larga y flexible*

En los casos en los que la glotis no puede ser expuesta, suele ser posible introducir una guía larga y flexible (bujía o estilete) por debajo de la epiglotis y a continuación en la tráquea, que servirá de tutor a la sonda de intubación. Todo anestesista debe dominar esta técnica, que se practicará de

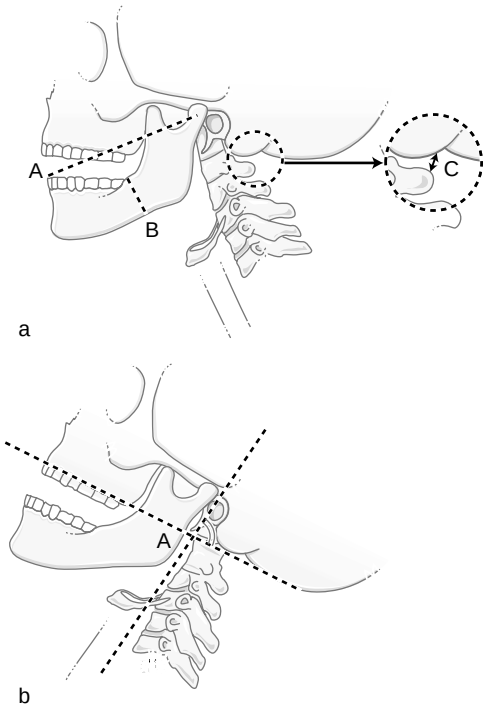

Figura 4 *a. radiografía lateral con la mirada horizontal, según White y Kander; se debe temer una intubación difícil si A/B <3,6 o C <4 mm; b. radiografía lateral, con la cabeza en posición de intubación según Delègue; se debe prever una intubación difícil cuando el ángulo maxilofaríngeo (A) <100°.*

entrada cuando la exposición de la glotis sea insuficiente. Es indispensable la presencia de este material en todos los puntos de anestesia.

Las guías flexibles son preferibles a las guías rígidas maleables, que son potencialmente traumatizantes. Se recomiendan las guías huecas ya que permiten la oxigenación y se puede controlar su posición, si se mantiene la ventilación espontánea, conectándolas a un capnógrafo.

■ *Intubación nasal*

En teoría, esta técnica es sencilla y no requiere material suplementario. La localización de la laringe puede llevarse a cabo por el sonido o con un capnógrafo. Esta técnica presenta inconvenientes (50% de éxito y riesgos de traumatismo) que no permiten recomendarla. El porcentaje de éxito aumenta con la experiencia y el hinchado del balón de la sonda una vez que se ha introducido en la hipofaringe.

■ *Intubación retrógrada*

La intubación retrógrada constituye una técnica invasiva que permite la intubación por vía oral o nasal, sin movilización de la columna cervical. Aunque puede practicarse con el material que existe en el quirófano (catéteres venosos o peridurales), es preferible utilizar un equipo especial. La disponibilidad del resto de las técnicas, que son menos invasivas, suele limitar su indicación. No obstante, conserva un papel esencial, debido a su rapidez y a la baja tasa de fracasos tras su aprendizaje.

TÉCNICAS PARA LA INTUBACIÓN DIFÍCIL CON VISIÓN GLÓTICA

■ *Fibroendoscopia bronquial*

La fibroendoscopia bronquial constituye actualmente la técnica de referencia para toda intubación que se prevea difícil. Debe utilizarse en primera instancia en caso de que la intubación se considere imposible. Técnicamente, la vía nasal es más fácil, pero también más traumática. Las técnicas de anestesia vigil que facilitan su utilización, raramente resultan realizables en el niño. Sin embargo, esta técnica se encuentra limitada por el oscurecimiento del objetivo (secreción, sangre), la modificación del tono de la orofaringe (anestesia, curarización), la modificación de las referencias anatómicas (edema, traumatismo) o por la obstrucción de las vías respiratorias. Por tanto no es la mejor técnica en situaciones de urgencia o después de múltiples intentos de intubación en un paciente anestesiado. Además, requiere un aprendizaje y una práctica regular. En cambio, la fibroendoscopia bronquial permite: administrar oxígeno por el canal de trabajo, controlar la posición de la sonda, establecer el diagnóstico y valorar la gravedad de una inhalación bronquial y realizar la aspiración bajo control visual.

■ *Mascarilla laríngea*

La mascarilla laríngea (ML) es fácil y rápida de colocar sin laringoscopia. Constituye una alternativa a la sonda endotraqueal o a la mascarilla facial, que permite recurrir a la ventilación mecánica o al mantenimiento de la ventilación espontánea. Todo médico anestesista debe saber colocar una ML tanto en el adulto como en el niño, aunque se recomienda una adecuada experiencia antes de utilizarla en casos difíciles. La ML ocupa actualmente un lugar de elección tras el fracaso de la intubación en la cirugía programada. La anestesia profunda facilita su colocación. Sin embargo, la ML no debe utilizarse en primera instancia si se considera que la intubación es imposible, ya que las anomalías de la laringe y de la hipofaringe son motivo de fracaso en su colocación. Las contraindicaciones de la ML son el estómago lleno y las lesiones obstructivas de las vías respiratorias superiores. Su limitación principal viene representada por los pacientes cuya distensibilidad toracopulmonar es reducida o presentan elevadas resistencias bronquiales, y que requieren presiones de insuflación superiores a 20 cmH_2O. Sin embargo, entre el riesgo inmediato de hipoxia ante una ID de urgencia y el posible riesgo de aspiración bronquial, se puede utilizar la ML en ausencia de otra solución terapéutica.

■ *Acceso traqueal de urgencia*

Ante la imposibilidad de asegurar eficazmente la ventilación, la actuación esencial consiste en asegurar la oxigenación mediante un catéter transtraqueal. En caso de que esta técnica fracase, se impone el acceso quirúrgico de la tráquea.

La traqueotomía es difícil de realizar rápidamente en las situaciones de urgencia y por ello se desaconseja, al menos en primera instancia y en ausencia de un cirujano especializado. En cambio, se dispone de diversos dispositivos de coniotomía (o cricotiroidotomía) de rápida colocación, pero que conllevan un elevado riesgo de lesiones iatrogénicas. Solamente se recomiendan los dispositivos que emplean la técnica de Seldinger, aunque requieren aprendizaje. Estos dispositivos se deben utilizar con prudencia cuando las referencias anatómicas del cuello se encuentran modificadas (edema, tumor, hematoma), así como en el recién nacido y en el lactante.

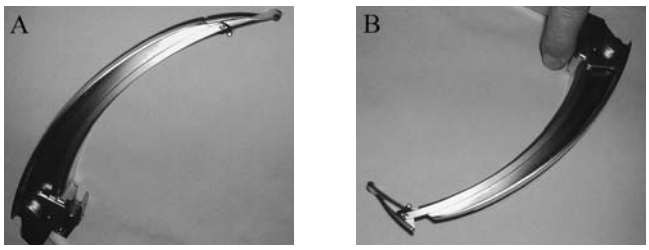

Figura 5 *Hoja curva de Mac Coy.*

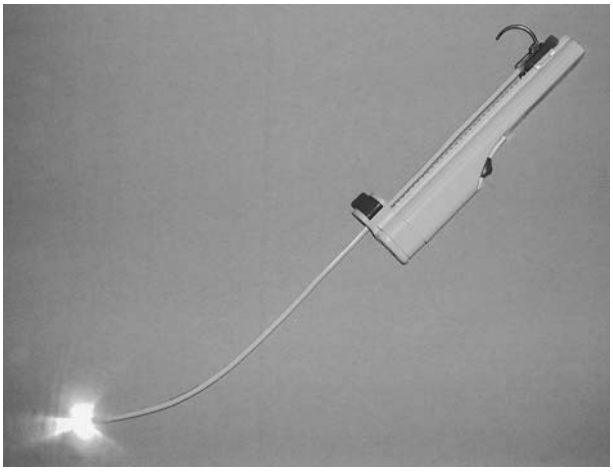

Figura 6 *Trachlight.*

TÉCNICAS RECIENTES PARA LA INTUBACIÓN DIFÍCIL [5, 6]

■ *Laringoscopio de Mac Coy (Fig. 5)*

Se trata de una técnica de intubación con visión glótica. La hoja es del tipo Macintosh modificada. El extremo distal es articulado y puede levantarse al accionar una palanca solidaria con la hoja. El mango es el de un laringoscopio clásico y está provisto de una charnela en la que se acopla la hoja por medio de ganchos.

Su interés se basa en que permite la intubación de determinados pacientes cuya exposición glótica es difícil, sin ejercer una tracción importante en el mango del laringoscopio y disminuyendo el riesgo de traumatismo dental. El rendimiento de la técnica ha mejorado asociándola a la presión sobre el cartílago tiroides y a la utilización de la guía larga y flexible.

■ *Trachlight* [11] *(Fig. 6)*

La intubación a ciegas por transiluminación se describió por primera vez en 1959. La guía luminosa puede resultar una ayuda importante cuando fracasa la intubación, sobre todo en caso de urgencia. El Trachlight difiere de los modelos antiguos en varios aspectos: la iluminación es intensa, lo que permite una transiluminación eficaz, incluso con luz ambiental y un estilete retráctil en el interior del mandril hace que el dispositivo sea más flexible, lo que facilita la intubación oral e incluso nasal (aunque requiere aprendizaje). El mandril flexible permite visualizar, por transiluminación, el extremo de la sonda de intubación en la tráquea. Todavía son necesarios más estudios para determinar la importancia del Trachlight, principalmente porque esta técnica de intubación a ciegas no permite la ventilación ni la oxigenación.

■ *Mascarillla laríngea-Fastrach* [4, 10] *(Fig. 7)*

Los algoritmos de intervención propuestos por diferentes sociedades científicas otorgan un papel importante a la ML, recomendándose para asegurar la oxigenación y la ventilación o para efectuar la intubación. La tasa de éxito de la intubación a ciegas varía de un estudio a otro y parece que depende del especialista que la practica. La utilización del fibroendoscopio aumenta la tasa de éxito, que se acerca al 100%. Sin embargo, el diámetro de la sonda que se admite en la ML es de 6 mm para la de talla 4 y de 7 mm para la ML de talla 5. Además, la sonda del número 6 puede resultar demasiado corta en el adulto, quedando el balón a nivel de las cuerdas vocales o en la región subglótica. La ML Fastrach (MLF) se ha concebido específicamente para la intubación. Su mascarilla se parece a la ML estándar pero las lengüetas de protección se han reemplazado por una sola lengüeta, más ancha, media, rígida y fijada a un extremo; la sonda de intubación que sale del tubo la levanta. La lengüeta, al levantarse, pasa la epiglotis y la aparta, dejando libre el paso hacia la laringe. La rampa de salida tiene forma de V para centrar la sonda en la mascarilla. Es necesario realizar estudios comparativos con el fibroendoscopio antes de recomendarla de entrada en los pacientes con antecedentes conocidos de intubación difícil y de modificar, si fuera preciso, las recomendaciones del grupo de expertos.

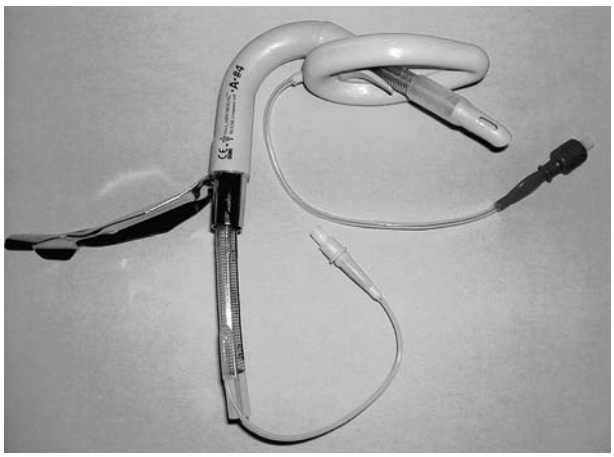

Figura 7 *Mascarilla laríngea-Fastrach.*

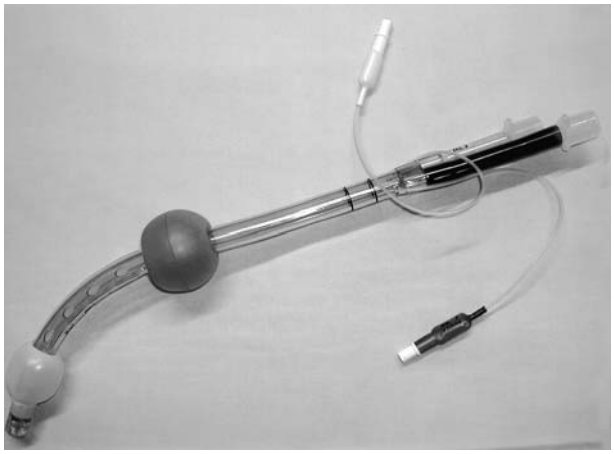

Figura 8 *Combitube.*

■ *Combitube (Fig. 8)*

El Combitube es un tubo con doble luz que permite la ventilación protegiendo las vías respiratorias superiores del riesgo de aspiración del contenido gástrico regurgitado [3]. Fue concebido por Frass y Frenzer a finales de los años ochenta, a partir del obturador esofágico. El Combitube está

compuesto en la parte proximal por dos tubos diferentes pegados, que en la mitad distal se encuentran separados por una pared. El primer tubo, denominado esofágico o faríngeo, está cerrado en su extremo distal. A lo largo de la porción terminal del tubo, que se encuentra entre los dos balones, se distribuyen ocho perforaciones ovaladas, situadas en las paredes anteriores y posteriores. Estas perforaciones permiten la ventilación si la posición es esofágica. El segundo tubo se denomina traqueal. Está abierto en su porción distal y está provisto de un balón inflable de baja presión.

El Combitube se utiliza en urgencias prehospitalarias y en cuidados intensivos por parte de algunos equipos. Se encuentra incluido en las recomendaciones de la American Heart Association para la intervención en la parada cardíaca, aunque su empleo está todavía poco extendido en otros países.

■ *Mascarilla laríngea de tipo Proseal*

Esta mascarilla laríngea se ha concebido para aumentar la hermeticidad alrededor de la laringe y proteger contra el riesgo de aspiración de líquido gástrico. Se compone de un doble conducto: uno semirrígido para las vías respiratorias, parecido a la mascarilla laríngea estándar; y otro flexible para las vías digestivas, de 10 mm de diámetro, a través del cual se puede introducir una sonda gástrica 14 F por vía digestiva.

■ *Chorro de ventilación de alta frecuencia* [9]

Este sistema se utiliza en la microcirugía laríngea y traqueal y en la cirugía laríngea con láser. El chorro de ventilación de alta frecuencia es una técnica de ventilación que consiste en inyectar en la tráquea un chorro de gas con una elevada presión, a través de un catéter fino, a velocidad muy alta y con una frecuencia que varía entre 60 y 300/min. Las complicaciones propias de esta técnica son el enfisema subcutáneo y el edema laríngeo.

■ *En la práctica*

Cuando el anestesista no domina la técnica que permite resolver las dificultades, resulta necesario trasladar al paciente o solicitar la colaboración de un equipo especializado (excepto en situación de urgencia). Normalmente resulta inútil intentar dos veces la misma técnica cuando la primera vez ha fracasado. Además, después de tres intentos, existe gran riesgo de no poder ventilar ya al paciente con la mascarilla. Siempre se deben anteponer las técnicas menos iatrogénicas, y como la prioridad es la oxigenación, el método elegido debe asegurar que ésta se podrá mantener a lo largo de todas las maniobras de intubación. En cualquier etapa se puede plantear la posibilidad de reanimar al paciente.

Intubación urgente no programada

Está indicada en caso de coma, distrés cardiorrespiratorio, destrozo facial, respiración paradójica y traslado de enfermos con riesgo de descompensación. Requiere un enfoque diferente dependiendo de si existe o no disnea de origen laríngeo.

INTUBACIÓN SIN OBSTÁCULO LARÍNGEO

En este caso, las técnicas clásicas de intubación deben ser eficaces y suficientes. Después de haber explicado al enfermo consciente las diferentes etapas y de avisarle de la pérdida provisional del habla, se le debe oxigenar mediante mascarilla o sonda nasal, si es posible bajo control de un oxímetro digital. El enfermo debe perfundirse en decúbito dorsal, con la cabeza en hiperextensión sobre un plano sobreelevado en relación con los hombros. Si el paciente está consciente, resulta imprescindible sedarlo, pudiéndose administrar diazepam o midazolam.

El especialista que la va a practicar se coloca en la cabecera del paciente y verifica la permeabilidad de las vías respiratorias superiores, así como la hermeticidad y la permeabilidad del balón de la sonda traqueal. El extremo distal de la sonda se unta con un gel lubrificante y anestésico. A continuación, efectúa la intubación por vía orotraqueal o nasotraqueal, vía preferida en los enfermos agitados ya que la contención de la sonda es mejor.

INTUBACIÓN CUANDO EXISTE DISNEA LARÍNGEA

Cuando existe un obstáculo en las vías respiratorias superiores, las manifestaciones clínicas suelen ser muy características: disnea constante de predominio clásicamente inspiratorio si la obstrucción es laríngea, o disnea en ambos tiempos respiratorios en las afecciones traqueales. La respiración es ruidosa y se acompaña generalmente de estridor y signos de distrés respiratorio agudo (cianosis y tiraje por la utilización de los músculos respiratorios accesorios). La gasometría arterial indica el grado de hipoxemia, de hipercapnia y de acidosis respiratoria.

Siempre se debe considerar la posibilidad de practicar una traqueotomía para permitir la ventilación cuando existe un obstáculo laríngeo.

En el adulto, la etiología de la disnea laríngea puede ser: tumoral benigna (papilomatosis, condroma cricoideo, laringocele, tumor de Abrikossof), tumoral maligna (carcinoma epidermoide laríngeo), neurológica o funcional (síndromes de Rigel y de Gerhardt, espasmo laríngeo, accidentes vasculares cerebrales, enfermedad de Parkinson, etc.), infecciosa o inflamatoria (epiglotitis, laringitis) y traumática (externa o interna).

El recién nacido puede presentar disnea laríngea en la misma sala de partos, debida a malformaciones congénitas (estenosis laríngea, diastema, quiste o linfangioma) y durante los primeros días, por parálisis laríngeas unilaterales o bilaterales, laringitis o laringomalacia. Otras causas que pueden hacer necesaria la intubación son: hasta los 6 meses, el hemangioma subglótico (que regresa espontáneamente al año); y después de los seis meses, las etiologías infecciosa, traumática y tumoral.

En la práctica, las exploraciones radiológicas generalmente no son suficientes, aunque pueden ser de utilidad al mostrar compresión o estenosis traqueal, atelectasia o enfisema subyacente a un cuerpo extraño a veces radiopaco. El examen de referencia es la fibroendoscopia, que se debe efectuar de forma prioritaria ya que confirma el diagnóstico de obstrucción de las vías respiratorias, permite precisar el obstáculo (localización, extensión, naturaleza) y en ocasiones puede tratarlo (cuerpo extraño accesible). La oxigenación puede asegurarse durante la fibroendoscopia mediante la insuflación de oxígeno en el canal de trabajo del fibroendoscopio o con una mascarilla facial especialmente diseñada para ello. Además resulta recomendable controlar la saturación en oxígeno de la hemoglobina mediante un pulsioxímetro.

En el caso concreto de la epiglotitis, la intubación con una epiglotis muy voluminosa conlleva el riesgo de provocar una parada cardiorrespiratoria de origen vagal. Por tanto

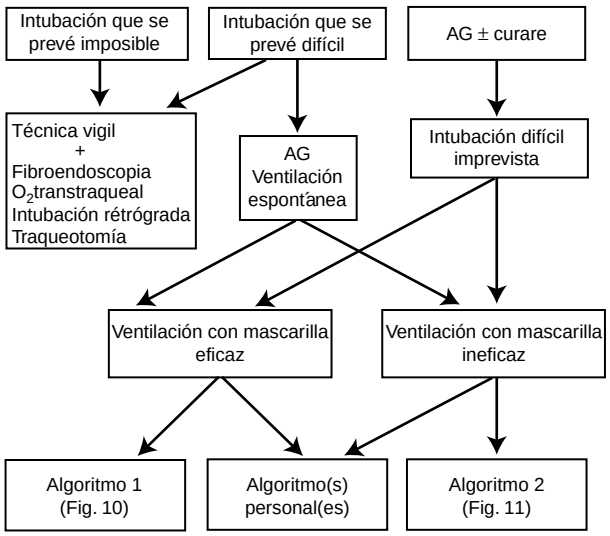

Figura 9 *Diagrama de decisión general. AG: Anestesia general.*

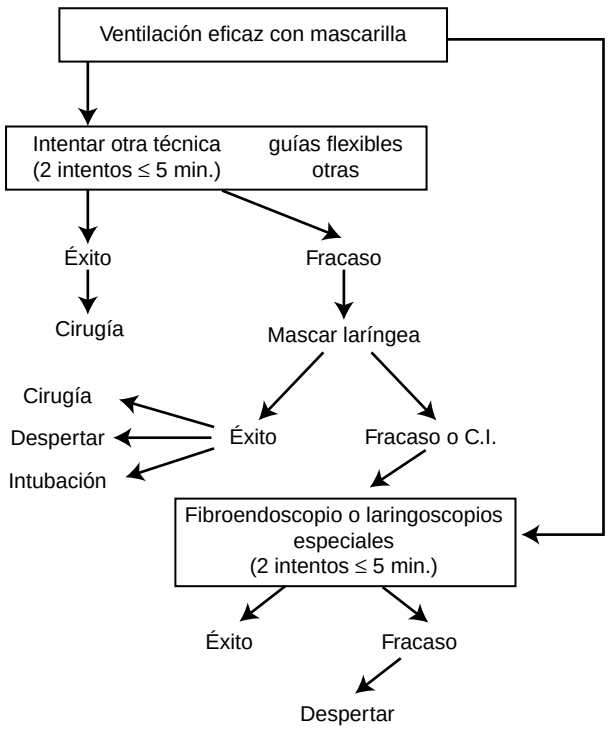

Figura 10 *En caso de ventilación eficaz con mascarilla facial. CI: complicaciones internas.*

resulta aconsejable llevar a cabo la intubación en el quirófano, en presencia de un cirujano dispuesto para practicar una traqueotomía.

Algoritmos de decisión

Después de conseguir el acuerdo entre los expertos, la sociedad francesa de anestesia y reanimación ha publicado tres algoritmos de decisión para guiar al especialista durante la intubación (Figs. 9, 10 y 11).

Complicaciones [15]

A veces la intubación puede ser iatrogénica, pero se pueden limitar los riesgos si el especialista es competente y emplea una técnica perfecta con el material adecuado. Actualmente

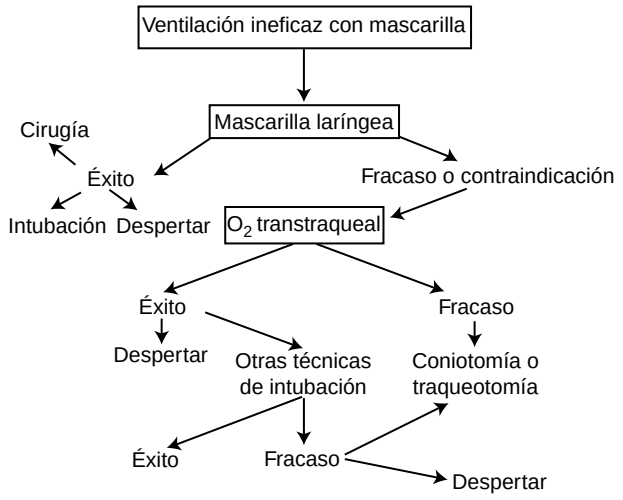

Figura 11 *En caso de ventilación ineficaz con mascarilla facial.*

no se conoce la prevalencia, los factores de riesgo ni las actitudes preventivas recomendables para reducir la incidencia de las lesiones postintubación, ya que no existen trabajos prospectivos, aleatorizados y multicéntricos dedicados al estudio de estas lesiones.

COMPLICACIONES GENERALES

El tratamiento de las complicaciones derivadas de la anoxia, los reflejos vagales, el espasmo laríngeo y la aspiración de contenido gástrico, corre a cargo del especialista en anestesista y reanimación.

COMPLICACIONES LOCORREGIONALES INMEDIATAS

La epistaxis que se produce por el traumatismo del cornete inferior durante la intubación nasotraqueal se puede evitar utilizando una sonda de calibre adaptado y bien lubrificada, sobre todo cuando el paciente es hipertenso o presenta trastornos de la coagulación.

Es preciso vigilar el hematoma del suelo de la boca, aunque ocurre excepcionalmente.

Los traumatismos alveolodentales superiores son frecuentes. La utilización de un protector maleable permite asegurar una protección eficaz [14].

Durante una intubación a ciegas, las falsas vías faríngeas, rinofaríngeas o hipofaríngeas pueden ocasionar complicaciones infecciosas o estenosis cicatrizales.

Durante la intubación, existe riesgo de traumatizar la laringe (6% según McCulloch), pudiéndose producir: heridas, hematomas de las cuerdas vocales, abrasiones cartilaginosas, granulomas e incluso subluxación aritenoidea, cuya evolución es preciso vigilar. Las causas que clásicamente se reconocen como responsables de estas lesiones son: la intubación de urgencia, las dificultades de exposición, el empleo de sondas de elevado calibre, la utilización de mandriles, la colocación del cuello en hiperextensión, las lesiones mucosas preexistentes, la sobreinfección y los factores que disminuyen la perfusión submucosa.

Las heridas traqueobronquiales son poco frecuentes (0,5-1,9%) y están favorecidas por la utilización de sondas de intubación selectiva en cirugía pulmonar [19]. La herida traqueal se manifiesta por enfisema subcutáneo extensivo, a veces con neumomediastino, y su reparación quirúrgica inmediata constituye el tratamiento de referencia. Las

lesiones isquémicas, secundarias al desequilibrio entre la presión de perfusión de la mucosa y la presión ejercida por el balón, se presentan en general en las intubaciones de varias horas de duración.

Las perforaciones de la boca esofágica o del seno piriforme debidas a un trayecto erróneo de la sonda son poco frecuentes y se deben detectar precozmente a partir de la aparición de un enfisema cervical subcutáneo que se extiende rápidamente. El riesgo de que se provoque una herida faríngea aumenta clásicamente en casos de edad avanzada, intubación nasotraqueal, urgencia, utilización de mandriles, malposición de la cabeza y presión sobre el cartílago cricoides. Se han descrito casos de necrosis de la úvula, absceso laterofaríngeo o retrofaríngeo y espondilodiscitis. El riesgo vital depende sobre todo del riesgo mediastínico. Cuando el paciente presenta dolor cervical lateralizado espontáneo, dolor torácico con irradiación posterior, disfagia dolorosa, dolor a la palpación o crepitación cervical se debe sospechar una perforación que debe ser tratada adecuadamente. Se debe interrumpir la alimentación oral y valorarse la antibioticoterapia y la indicación quirúrgica.

COMPLICACIONES LOCORREGIONALES SECUNDARIAS

En la tercera parte de los pacientes sometidos a intubación por vía nasal se produce a partir de los 3 días un derrame intrasinusal debido a obstrucción nasal [18].

La necrosis septal, velar o columelar es rara y se debe directamente a la compresión local. Este mismo mecanismo puede provocar isquemia en la membrana traqueal.

El edema glótico, más frecuente en el niño, puede ponerse de manifiesto por estridor, voz ronca, tos «perruna» y tiraje. El tratamiento es médico y asocia corticoterapia mediante aerosoles y por vía general.

Los granulomas se localizan preferentemente en la glotis cartilaginosa, en la apófisis vocal del aritenoides o rodeando por delante al tubo. Su incidencia es variable y no está relacionada con la duración de la intubación. Por regla general, regresan, aunque pueden persistir en forma de nódulo fibroso o evolucionar hacia una sinequia. Es preciso realizar un control fibroendoscópico, que orientará la rehabilitación ortofónica, o incluso practicar una microcirugía laríngea, que puede facilitarse con el empleo del láser.

La parálisis recurrencial transitoria unilateral o bilateral es poco frecuente y estaría producida por estiramiento o compresión.

Más graves son las estenosis glotosubglóticas o traqueales, a veces asociadas, en las que la destrucción mucosa y cartilaginosa se sustituye por tejido fibroso cicatrizal. La disnea inspiratoria o en los dos tiempos respiratorios (según la localización de la estenosis) constituye el signo principal, asociada a tiraje con ruido respiratorio permanente.

No se debe ignorar la posibilidad de que se produzca una disfunción laríngea con riesgo de atragantamiento y de aspiración bronquial. Por este motivo, algunos autores recomiendan esperar 24 horas antes de reiniciar la alimentación.

Conclusión

La intubación traqueal es el método de elección para el aislamiento y la protección de las vías respiratorias superiores, así como para asegurar su ventilación. Se trata de una maniobra habitual y sencilla para los equipos anestésicos entrenados. La laringoscopia es la técnica básica de la intubación traqueal. Se han presentado nuevos dispositivos que permiten la ventilación y/o la intubación. Los resultados preliminares son interesantes e incluso muy prometedores, por lo que podrían conducir a la modificación de las recomendaciones de la conferencia de expertos, introduciéndolos en los algoritmos de intervención. El paciente que ha resultado difícil de intubar debe ser informado de ello: sería deseable que se le proporcionara un documento en el que se especifique la causa de dicha intubación difícil y los medios que se han empleado para superarla.

Bibliografía

[1] Avargues P, Cros AM, Daucourt V, Michel P, Maurette P. Procedures use by French anesthesists in cases of difficult intubation and the impact of a conference of experts. *Ann Fr Anesth Réanim* 1999; 18: 719-724

[2] Boisson-Bertrand D, Bourgain JL, Camboulives J, Crinquette V, Cros AM, Dubreuil M et al. Intubation difficile. Expertise collective. *Ann Fr Anesth-Réanim* 1996; 15: 207-214

[3] Coontz DA, Gratton M. Endotracheal rules of engagement. How to reduce the incidence of unrecognized oesophageal intubations. *J Emerg Med Serv* 2002; 27: 44-5052-4

[4] Cros AM, Maigrot F, Esteben D. Masque laryngé-Fastrach et intubation difficile. *Ann Fr Anesth Réanim* 1999; 18: 1041-1046

[5] Cros AM. Nouvelles techniques pour l'intubation difficile.

[6] Choyce A, Avidan MS, Patel C, Harvey A, Timberlake CM, McNeilis NJ et al. Comparison of laryngeal mask and intubating laryngeal mask insertion by the naïve intubator. *Br J Anaesth* 2000; 84: 103-105

[7] Ecoffey C, Estèbe JP, Wodey E. Journées rennaises d'anesthésie et de réanimation. 2000

[8] Iohom G, Roynayne M, Cunningham AJ. Prediction of difficult tracheal intubation. *Eur J Anaesthesiol* 2003; 20: 31-36

[9] Jeckstrom W, Wawersik J, Werner JA. Anesthesia technique for laser surgery in the region of the larynx. *HNO* 1992; 40: 28-32

[10] Joo H, Rose K. Fastrach, a new intubating laryngeal mask airway: successful use in patients with difficult airways. *Can J Anaesth* 1998; 45: 253-256

[11] Langeron O, Lenfant F, Aubrun F, Riou B, Coriat P. Évaluation de l'apprentissage d'un nouveau guide lumineux (Trachlight) pour l'intubation trachéale. *Ann Fr Anesth Réanim* 1997; 16: 229-233

[12] Langeron O, Masson E, Huraux C, Guggiari M, Bianchi A, Coriat P et al. Prediction of difficult mask ventilation. *Anesthesiology* 2000; 92: 1229-1236

[13] Lopez C, Cros AM. Role of the ORL anesthesist in foreseen or unforeseen difficult intubation. *Rev Med Suisse Romande* 1999; 119: 883-886

[14] Magnin C, Bory EN, Motin J. Traumatismes dentaires au cours de l'intubation. *Ann Fr Anesth Réanim* 1991; 10: 171-174

[15] Mangez JF, Dehesdin D. Intubation.Technique, indication, surveillance, complications. Encycl Méd Chir (Elsevier SAS, Paris), Oto-rhino-laryngologie, 20-758-A-10, 1996, 8p

[16] Populaire C. Intubation difficile. *Cah Anesthésiol* 1993; 41: 51-62

[17] Ravussin P, Cros AM, Gentili M, Langeron O, Martin C, Molliex S et al. Prise en charge des voies aériennes en anesthésie adulte à l'exception de l'intubation difficile. Conférence de consensus organisée par la Société Française d'Anesthésie et de Réanimation7 juin 2002

[18] Stoll D. Intubation-induced naso-sinus complications. Gros AM, Janvier G, eds. *Tracheal intubation* Paris: Pradel, 1992

[19] Verhulst J, Adjoua RP, Urtazun H. Les complications laryngées et trachéales de l'intubation prolongée. *Rev Laryngol Otol Rhinol* 1992; 113: 289-294